

Verdauungstrakt

Sieben Meter Darm neu

Eigentlich sieht es ziemlich unspektakulär aus, das Schlauchsystem des Verdauungstraktes. Wenn man sich allerdings vorstellt, welche enorme Stoffwechselleistung da vollbracht wird, sieht man die sieben Meter Darm mit anderen Augen.

[von Angelika Ramm-Fischer]

➔ Wenn ich die Plastination des Verdauungstraktes und dort genauer den Magen betrachte, fällt mir das Gleichnis vom Magen und den Gliedern des römischen Konsuls Menenius Agrippa (der Legende nach 494 v. Chr. erzählt, um die Plebs bei einem Aufstand zur Vernunft zu bringen) ein, der den Magen nicht nur als Organ schildert, das die Speisen empfängt, die die ande-

ren Glieder heranschaffen müssen, sondern das auch die Energie an alle verteilt und dass deshalb ohne den Magen nichts geht.

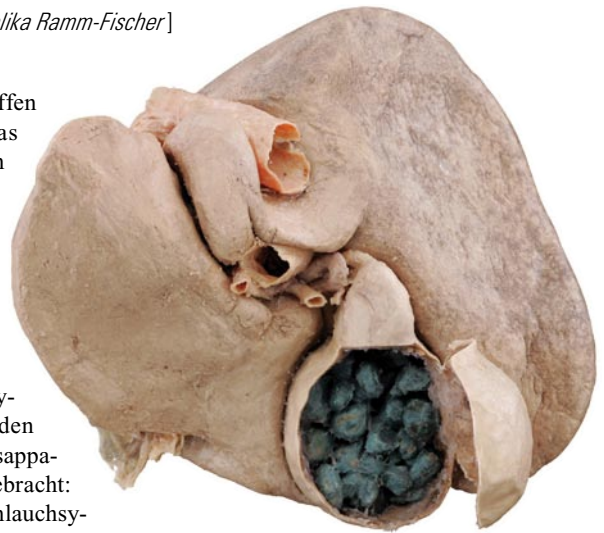Stoff-Wechsel

Auch wenn Agrippa politische Ziele verfolgte und kein Physiologe war, hat er den Zweck des Verdauungsapparates auf den Punkt gebracht: Dieses muskuläre Schlauchsystem mit wechselnden Lumengrößen ist eben die eigentliche Stätte des Stoffwechsels: Essen wird zu Energie und Abfall verarbeitet.

Die erste Station ist dabei der Magen selbst. Der Muskelschlauch kann zwei bis drei Liter Speisevolumen aufnehmen und produziert mit seinen rund fünf Millionen Drüsen auf der gefalteten Schleimhaut bis zu zwei Litern Magensaft täglich.

200 m² Darmmukosa

Wie immer in der Ausstellung „Körperwelten“ sieht man die Anatomie mit anderen Augen als einst im OP, Präparations- oder Pathologiekurs. Die Darstellung ist ja auch ungewöhnlich: So hat man beispielsweise in ein Stück Dünndarm ein Fenster geschnitten, sodass man die Zotten und den Bürstensaum genau sieht. Der Katalog der Ausstellung erinnert daran, dass die Fläche der ausgebreiteten Zotten mehr als 200 m² beträgt. Was man leider nicht sehen kann, sind die physiologischen Leistungen dieser Schleimhaut: Die Zotten nehmen nicht nur die gespaltenen



Leber in Dorsalansicht mit stein-gefüllter Gallenblase

Nährstoffe auf, sie haben auch noch eine enorme Immunleistung zu erbringen. Nicht umsonst redet man vom Darm als dem größten Immunorgan.

Ausstellung

„Körperwelten & Der Zyklus des Lebens“

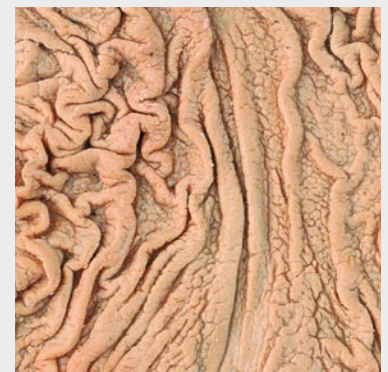Nach Heidelberg wandert die neu konzipierte Ausstellung „Körperwelten“ nach Berlin. Ab 7. Mai 2009 können die plastinierten Körper in Berlin im Postbahnhof am Ostbahnhof besichtigt werden.

Der Themenschwerpunkt dieser „Körperwelten-Ausstellung“ lautet wie schon in Heidelberg „Der Zyklus des Lebens“. Präsentiert werden über 200 echte menschliche Präparate in plastinierter Form. Diese zeigen den Körper im Lauf der Zeit: wie er entsteht, reift und wächst, den Höhepunkt erreicht und schließlich schwächer wird – die Palette reicht von der Zeugung bis ins hohe Alter.

Mittlerweile werden in den „Körperwelten“-Ausstellungen auch multimediale Elemente eingesetzt, die den Besuchern ein besseres Verständnis von ihrem Körperinneren vermitteln sollen.

Weitere Infos: www.koerperwelten.de

Magenprobleme



Gesunder Magen mit normalem Schleimhautrelief

Bildnachweis: Institut für Plastination, Heidelberg (5)

aufgerollt

Wie wichtig hier der Stoffwechsel ist, verdeutlichen die Gefäßdarstellungen – sie sehen wie ein gigantisches, verworrenes Knäuel roter Wolle aus. Schließlich ist der Darm bestens mit Gefäßen versorgt, die die Nährstoffe über die Pfortader zur Leber transportieren, etwa 1,5 Liter Blut werden pro Minute durch die Leber gepumpt.

Natürlich werden auch der Dickdarm mit seinen Haustren und dem Wurmfortsatz, dem vielfach entfernten Blinddarm, bis hin zum Anus eindrucksvoll dargestellt.

Ein Liter Galle täglich

Doch auch die Drüsen, also Leber und Pankreas, werden dort herausgearbeitet. Wobei das Hauptaugenmerk auf der Leber liegt. Haben Sie noch gewusst, dass die Leber rund einen Liter Gallensaft und die Bauchspeicheldrüse sogar eineinhalb Liter ihres Sekrets pro Tag produziert?

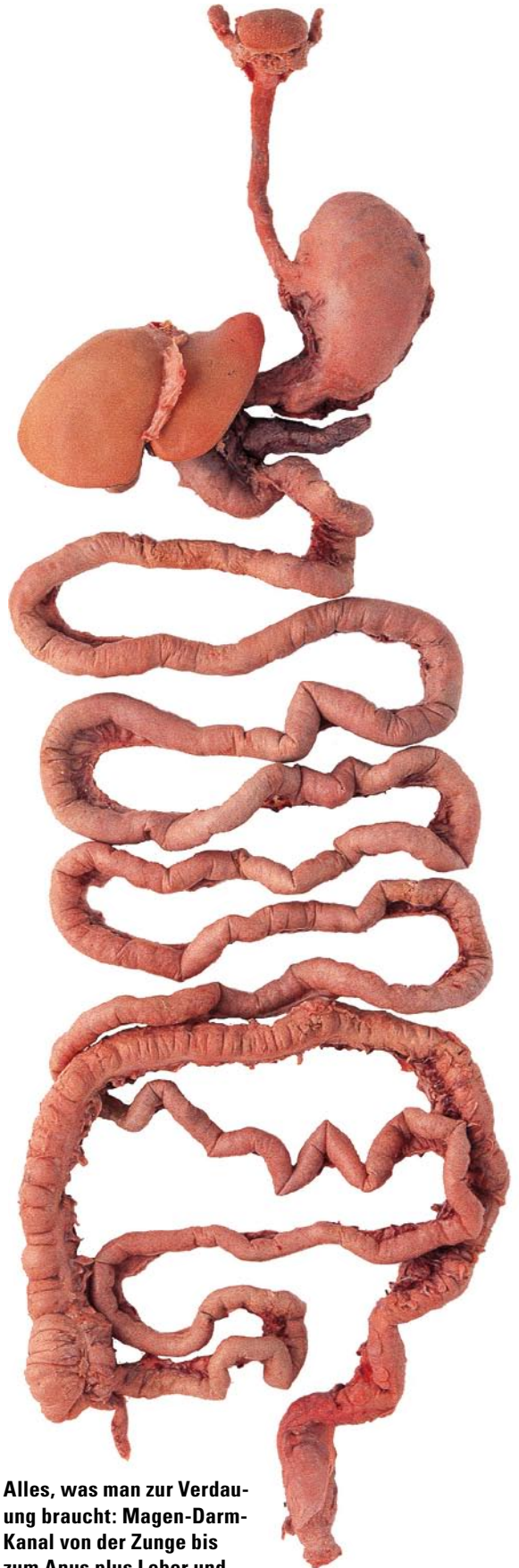Wie auch bei den anderen Organsystemen werden die häufigsten Erkrankungsformen vorgestellt. Das fängt zunächst – zumindest für den Arzt – harmlos mit Gallensteinen an. Hier sieht man eine Leber – Ansicht von

dorsal – samt eröffneter Gallenblase, aus der runde Gallensteine purzeln. Diese Steine werden dem Besitzer wahrscheinlich nur wenig Beschwerden gemacht haben. Die fieseren kleinen spitzen Steine, die die extrem schmerzhaften Gallenkoliken verursachen, sehen nicht spektakulär aus, sodass sie nicht zu den Ausstellungshighlights gehören – was Menschen mit Gallenkoliken wohl nicht nachvollziehen können.

Leber zirrhotisch und metastatisch

Dann wird es für die Leber ernster: So sind mehrere Präparate den Metastasen gewidmet. Sowohl eine riesige Metastasenleber in situ als auch Scheiben dieser „Chemiefabrik“, bei denen man nicht nur die Filiae gut vom noch funktionstüchtigen Gewebe abgrenzen kann, sondern auch den Zerfall im Metastasenkerne erkennt.

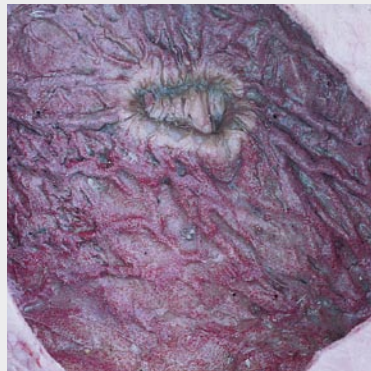
Die häufigste Leberanomalie, die Fettleber, ist natürlich ebenfalls dabei. Und auch, was sich daraus entwickeln kann: die zirrhotische Leber. Diese erinnert an ein mit Seepocken überzogenes Boot. Wie massiv die fibrotischen Fasern das funktionelle Restgewebe einengen, wird im Schnittpräparat deutlich. ■



Alles, was man zur Verdauung braucht: Magen-Darm-Kanal von der Zunge bis zum Anus plus Leber und Pankreas.



Gastritische Magenschleimhaut mit petechialen Einblutungen



Magengeschwür mit granulomatosem Randsaum